



Caso clínico



- Mujer, 23 años
- Fumadora
- Sin otros antecedentes
patológicos a destacar



- Consulta en el servicio de emergencia del Hospital de Clínicas el 03.07.2011
- Historia subaguda (aprox. 6 semanas) de tos productiva, fiebre, sudoración profusa nocturna y pérdida de peso
- Se destacaba del examen físico el adelgazamiento, estertores subcrepitantes difusos a la auscultación pleuropulmonar y temperatura axilar de 38,5°C

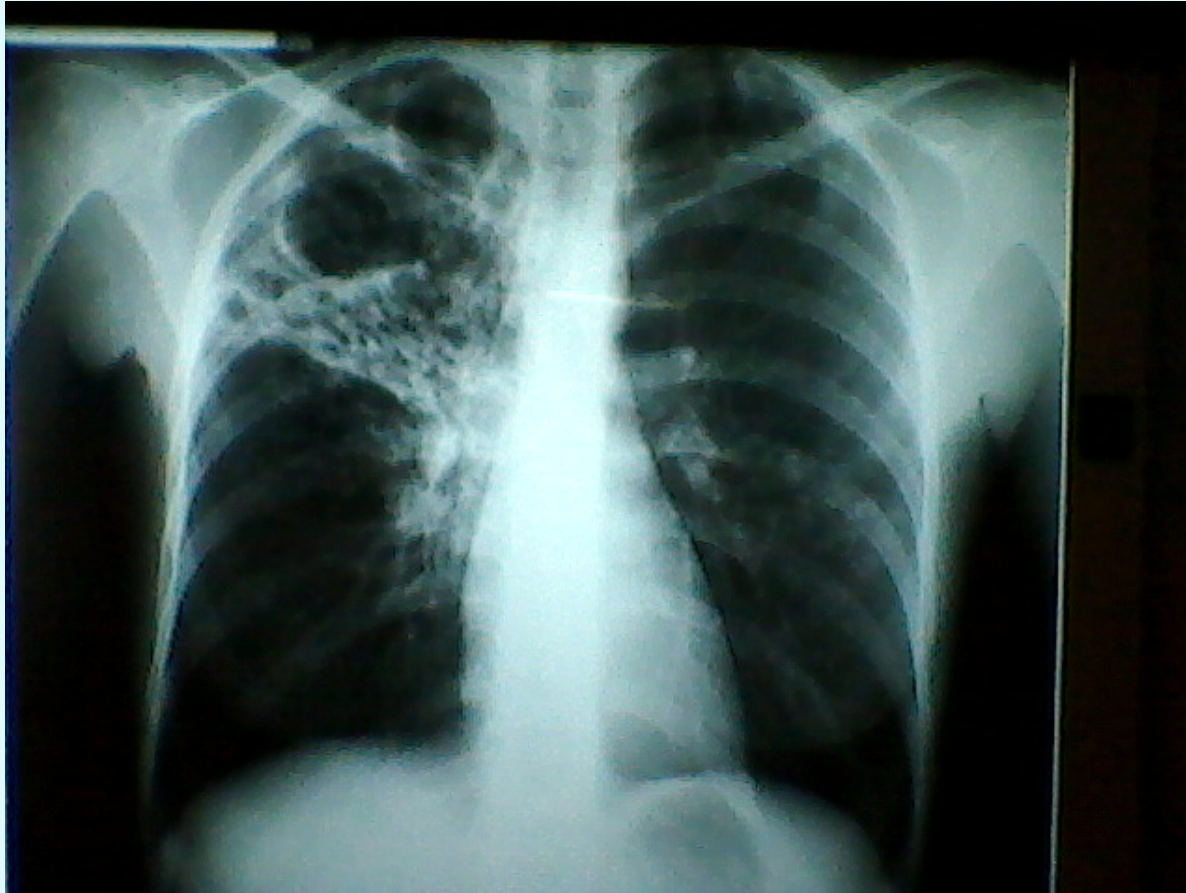


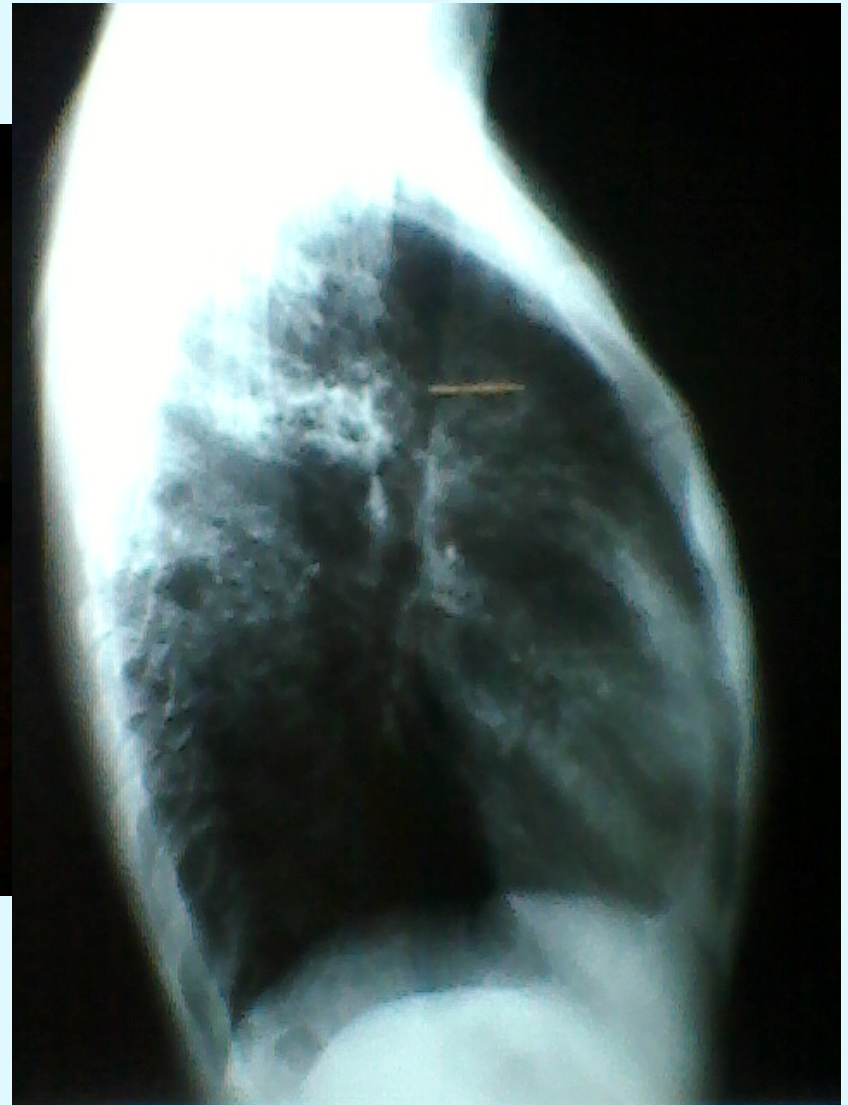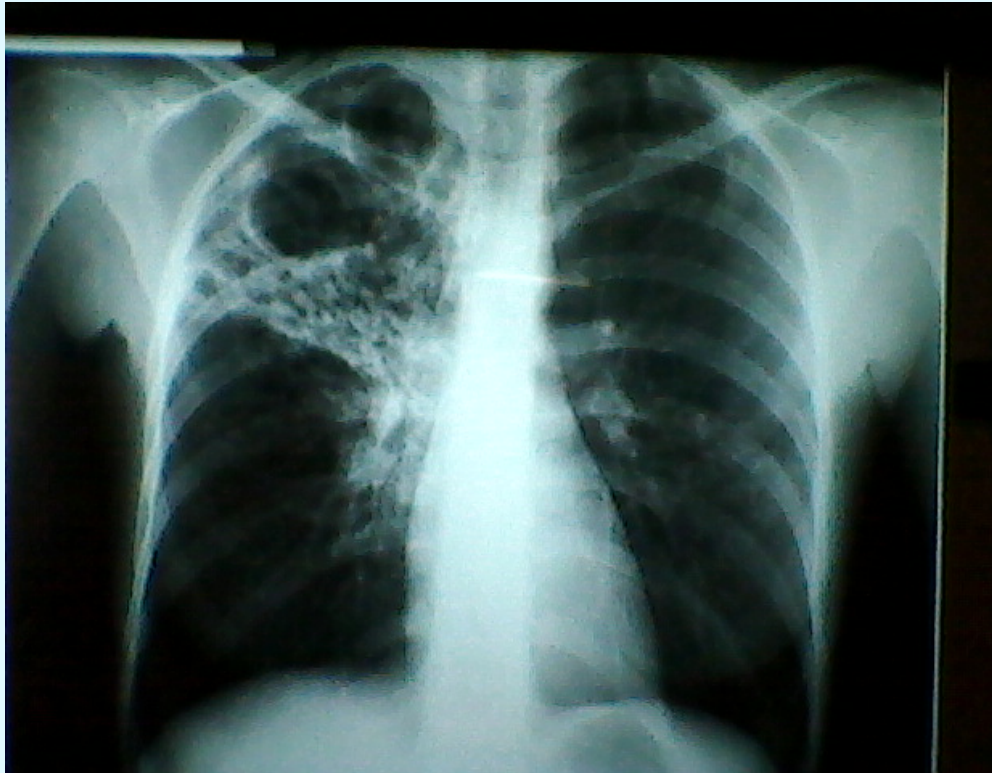
Exámenes de laboratorio

- Hemoglobina 9,5 g/l
- Plaquetas 463.000/ml
- Leucocitos 12.300/ml
- Creatininemia 0,73 mg/dl
- Fosfatasa Alcalina 736 u/l
- Velocidad de eritrosedimentación 120 mm/hr
- Test rápido de VIH negativo

Radiografía de tórax

- Opacidad inhomogénea en lóbulo superior derecho con dos imágenes cavitadas







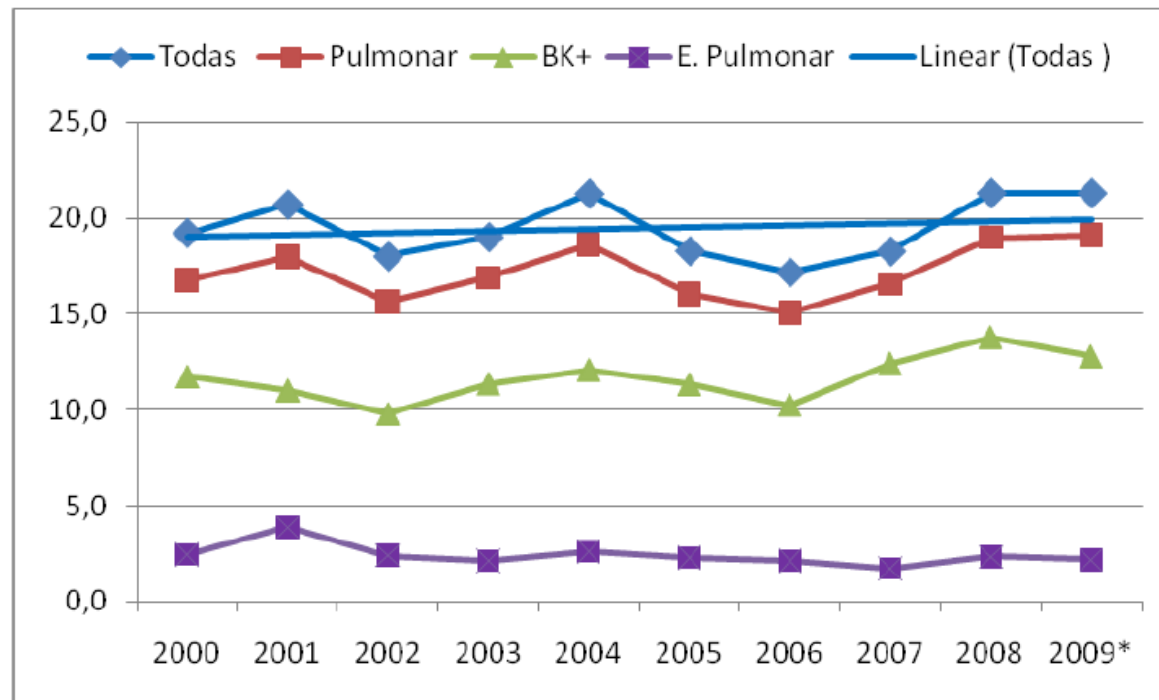
Planteo

- Neumopatía de evolución subaguda en pulmón sano
- Probable etiología específica
- Tuberculosis pulmonar



- El estudio bacteriológico de la expectoración mostró la presencia de bacilos ácido alcohol resistentes
- La paciente fue derivada al Hospital Saint Bois para iniciar tratamiento antituberculoso

GRÁFICO I
**Incidencia de Tuberculosis, Todas las Formas, Pulmonares,
Bacilíferos y Extra-Pulmonares - Tasas por 10^5 – 2000 – 2009**
Cifras Provisorias



Fuente: Comisión Honoraria para la Lucha Antituberculosa y Enfermedades Prevalentes – Programa Nacional de Control de la Tuberculosis